



# Lumbar Artery Caused Massive Blood Loss During Posterior Lumbar Interbody Fusion: A Case Report

Pan Jiazhao<sup>1</sup>, Sun Hong<sup>1</sup>, Zhao Xingwang<sup>2</sup>, Chen Dong<sup>3</sup>, Chen Boxian<sup>1</sup>, Yang Hua<sup>1,\*</sup>

<sup>1</sup>Department of Orthopedics, Affiliated Hospital of Guizhou Medical University, Guiyang, China

<sup>2</sup>Department of Orthopedics, Renhuai People's Hospital, Zunyi, China

<sup>3</sup>Department of Orthopedics, Guangan People's Hospital, Guangan, China

## Email address:

3229000943@qq.com (Yang Hua)

\*Corresponding author

## To cite this article:

Pan Jiazhao, Sun Hong, Zhao Xingwang, Chen Dong, Chen Boxian, Yang Hua. Lumbar Artery Caused Massive Blood Loss During Posterior Lumbar Interbody Fusion: A Case Report. *Asia-Pacific Journal of Medicine*. Vol. 2, No. 1, 2019, pp. 5-8.

Received: January 11, 2019; Accepted: March 29, 2019; Published: May 8, 2019

**Abstract:** Iatrogenic vascular injury is one of the rare complications of posterior lumbar interbody fusion (PLIF). However, it is extremely unusual to cause lumbar artery injury during surgery. If the diagnosis and treatment are not timely, the patient may lose a lot of blood. The present report described a female patient, 66 years old, who underwent PLIF because of lumbar spinal stenosis. The L3, L4, L5 vertebral bodies were implanted with 6 pedicle screws and two titanium rods. Massive blood loss was occurred during operation, and the lumbar artery injury between the left L4-5 was found after angiography. After the patient was treated with interventional embolization, the blood loss was successfully controlled and the incision was healed and discharged. Therefore, in the case of uncontrolled bleeding of lumbar artery injury during lumbar internal fixation operation, interventional vascular embolization is still an effective treatment at present.

**Keywords:** Lumbar Spinal Stenosis, Posterior Lumbar Interbody Fusion, Lumbar Artery Injury

## 后路腰椎融合术损伤腰动脉致术中大出血1例

潘家照<sup>1</sup>, 孙红<sup>1</sup>, 赵兴旺<sup>2</sup>, 陈东<sup>3</sup>, 陈勃先<sup>1</sup>, 杨华<sup>1\*</sup>

<sup>1</sup>贵州医科大学附属医院骨科, 贵阳, 中国

<sup>2</sup>仁怀市人民医院骨科, 遵义, 中国

<sup>3</sup>广安市人民医院骨科, 广安, 中国

## 邮箱

3229000943@qq.com (杨华)

**摘要:** 医源性血管损伤是后路腰椎融合术不常见并发症之一。然而, 术中导致腰动脉损伤更是极为罕见, 术中若诊断和处理不及时可导致患者大量失血。本文报告了1例患者, 女性, 66岁, 因罹患腰椎管狭窄症而行后路腰椎融合术; 在L3、L4、L5椎体共植入椎弓根螺钉6枚、钛棒两根, 手术中出现大量失血, 经血管造影后发现左侧L4-5间腰动脉损伤。患者通过介入栓塞治疗后, 失血得以成功控制, 切口愈合后出院。因此, 在腰椎内固定手术中一旦发生难以控制的腰动脉损伤出血, 介入血管栓塞治疗仍是目前较为有效的治疗手段。

**关键词:** 腰椎管狭窄症, 后路腰椎融合术, 腰动脉损伤

## 1. 引言

后路腰椎融合术在国内外的脊柱手术中开展较早，是一种传统的术式。术中的血管损伤并不常见，然而一旦发生，患者极有可能出现严重的并发症，甚至危及生命。在腰椎融合术中，因腰动脉损伤引起的大量出血极其罕见[1]，其出血原因值得我们深入探讨。我院于2018年01月26日收治1例后路腰椎融合术中腰动脉损伤致大出血，报道如下。

## 2. 病例报告

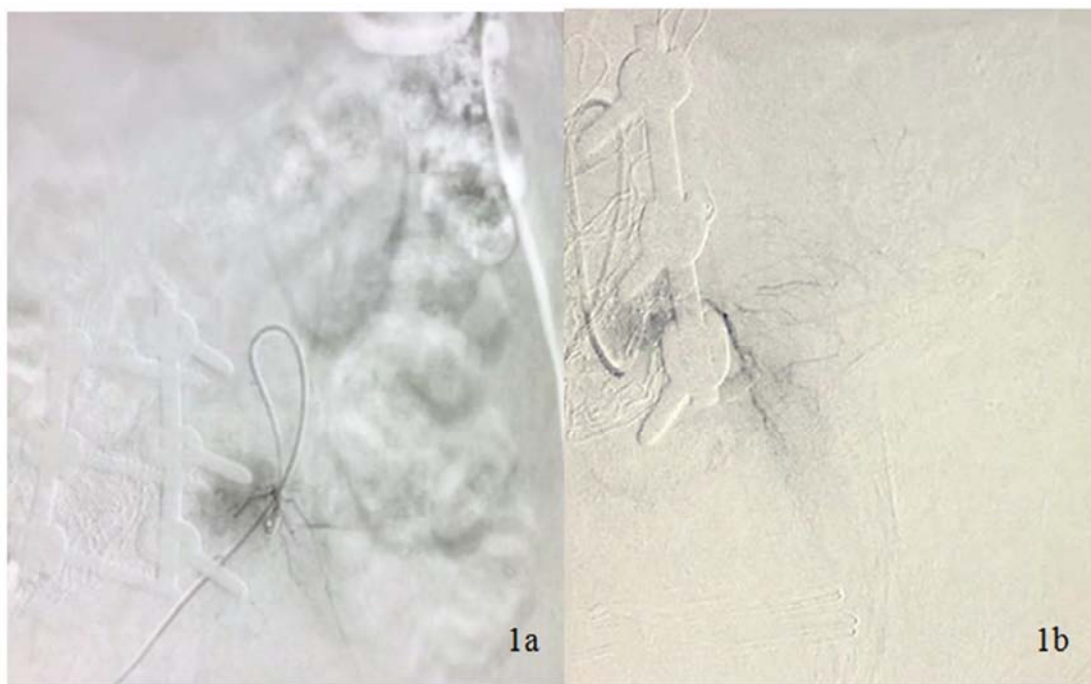患者女性，66岁，因腰部疼痛伴双下肢牵涉痛3年，症状加重1月入院。3年来腰腿痛症状渐加重，双下肢麻木、无力，以左下肢为主，间隙性跛行明显，可步行约20m，于当地医院保守治疗无效，遂就诊本院。查体：腰部压痛，伴双下肢放射性疼痛；左下肢大腿、小腿外侧、足底及足背感觉减退；双下肢肌力IV级；左下肢直腿抬高试验25°(+)。

综合患者病史、临床表现及影像学资料，术前诊断为：1.腰椎管狭窄症(L3/4, L4/5)；2.原发性高血压3级 很高危组；3.2型糖尿病。术前完善相关检查，血常规、凝血功能、血生化(包括肝功能、肾功能、电解质、血脂)、心电图、肝炎标志物等均未见明显异常。于全麻下经后路行L3-5全椎板切除、L3/4及L4/5椎间盘摘除、椎管减压、椎弓根钉棒系统复位内固定术、椎间植骨术。

自切开皮肤至最初缝合结束时，切口均处于明显渗血状态，予压迫及电凝止血后可控制。术中在L3、L4及L5两侧共植入椎弓根螺钉6枚、钛棒两根。手术顺利，自手术开始至关闭切口共4小时，出血量3600ml，输注悬浮红

细胞悬液600ml，自体血回输1050ml。在逐层关闭切口后见引流管出血不止，半小时内引流血达500ml。随即拆除切口缝线，探查手术切口，见皮肤、皮下、肌层、L3/4及L4/5椎间隙、双侧椎间孔出血不止，不能排除腹主动脉或髂血管损伤所致。采取止血纱、明胶海绵、流体明胶等措施止血，迅速补充悬浮红细胞、冰冻血浆，见皮肤、皮下、肌层、L3/4及L4/5椎间隙止血有效，但双侧椎间孔未能有效止血，将双侧椎间孔压迫止血，加压包扎伤口后转入介入手术室，行“腹主动脉、左右髂总动脉、双侧髂内外动脉及双侧腰动脉、骶正中动脉造影”，发现“左侧L4-5间腰动脉有造影剂渗漏”(图1)，立即于介入下行栓塞止血，并进一步消毒铺巾探查手术切口后，未见活动出血；常规消毒、安置引流管后逐层缝合手术切口，术毕至重症监护室高级生命支持治疗。术中出血总量8000ml，其中悬浮红细胞7250ml，冰冻血浆4400ml，血管增量剂5000ml。

术后立即完善血液常规、生化、凝血功能等检查。其中，血小板计数(blood platelet, PLT): 25.00g/L，血小板平均压积(thrombocytocrit, PCT): 0.02%；凝血酶原时间(prothrombin time, PT): 14.3秒，国际标准化比值(international normalized ratio, INR): 1.12，活化部分凝血活酶时间(activated partial thromboplastin time, APTT): 68.8秒，血浆凝血酶时间(thrombin time, TT): 31.3秒，抗凝血酶-III活性(antithrombin III activity, AT-III): 77%。术后继续输注悬浮红细胞400ml、冷沉淀1单位、单采血小板1单位治疗量后，患者血小板及凝血功能情况逐渐好转直至正常，复查腰椎CT未见积血，内固定稳妥(图2)。



注：1a、1b示介入下行腹主动脉、左右髂总动脉、双侧髂内外动脉及双侧腰动脉、骶正中动脉造影，发现左侧L4-5间腰动脉有造影剂渗漏

图1 术中活动性出血后介入治疗影像检查(女，66岁)。

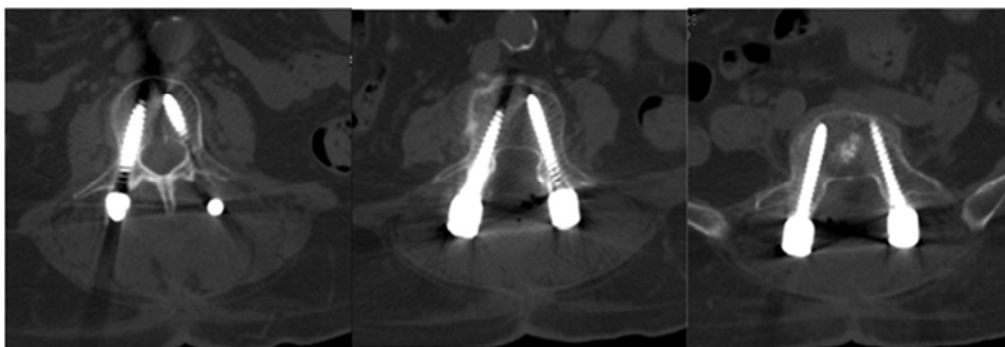


图2 术后CT提示L3-5椎体内固定位置良好。

### 3. 结果及讨论

患者术中出血得到了及时控制,术后腰椎钉棒系统固定在位,随访中见椎间植骨开始融合,神经压迫症状得到缓解,患者治疗满意。据报道,前路腰椎手术引起的医源性血管损伤总体发生率为1.9%-24%[1,2]。而后路腰椎手术导致的血管损伤发生率为0.29%,相比于前路则明显降低[2]。不仅如此,大量的研究表明医源性血管损伤常发生L4/5节段[1,2]。后路腰椎融合术中发生腰动脉出血在国内外鲜有报道,一旦发生,则危害性极大[3, 4]。本例患者在完成切口缝合时才出现引流管异常出血,未能及时意识到出血来源于左侧L4/5腰动脉,因此导致术中大量失血。

#### 3.1. 非机械性损伤导致出血的机制

本例患者在手术初期,我们补充了大量晶体、胶体以及输注悬浮红细胞,包括自体血回输。一方面,大量补液扩容稀释了血小板和凝血因子,导致出血量增加[5,6]。另一方面,在输注红细胞悬液,尤其是在输注自体血时,一定量的抗凝剂进入体内,这有可能进一步加重凝血功能障碍。此外,虽然患者无先天性凝血功能障碍的相关病史,术前凝血功能正常,也不能完全排除患者本身存在的一些未能识别的凝血缺陷[7]。在术后血小板明显减少,凝血功能提示INR升高,APTT时间延长,抗凝血酶-III活性降低支持术者的推测。

在后路腰椎减压内固定术中,对骨骼的破坏导致了组织型纤溶酶原激活物和尿激酶的激活[8]。因此,出血的原因也不能排除是纤溶系统激活所致。除此之外,由于患者为老年绝经后女性,既往多年糖尿病病史,其雌激素水平降低和长期高血糖状态,极易导致血管弹性减低和功能低下[9,10],更易发生血管损伤。

基于以上原因的考虑,术中相应的给予悬浮红细胞、冰冻血浆,患者血容量因此趋于稳定,皮肤、皮下、肌层止血有效,这一措施的有效性也支持了术者的推断。

#### 3.2. 机械性损伤导致出血的机制

本例患者在后路腰椎管狭窄症减压内固定术中,可能由于损伤了变异的腰动脉或腰动脉分支导致出血。在既往的研究中[11],曾报道了2例因腰椎椎弓根螺钉孔横向置入造成腰动脉损伤的案例。Domenicucci等[12]也报道了因胸腰段屈曲牵张性骨折造成腰动脉假性动脉瘤形成至破

裂出血的案例。与本例患者相同,以上案例均在介入治疗后得到有效控制。

机械性损伤出血与腰动脉的解剖密切相关。尸检研究发现第1至第4支腰椎动脉起源于腹主动脉,而第5支腰椎动脉起源于髂腰动脉或骶正中动脉[13]。腰椎动脉通过2个椎体移动到椎间神经孔,分成4个分支(神经节支、横向支、上升支和下降支),后3个分支将其进食分支延伸至横突、小关节和椎旁肌。由于椎体与该动脉及其分支之间解剖关系密切,这可能会使腰动脉及其分支在后路腰椎减压内固定术中受到伤害,尤其是为了准确置钉而显露横突上下缘时腰动脉分支损伤可能性大。在一般情况下,术中显露横突上缘时可能出现腰动脉分支出血,电凝或填塞压迫措施后可止血[14]。因此,术者认为可能是由于解剖变异而引起的术中腰动脉损伤也不能排除。

除外以上原因,术者考虑本例患者由于非机械损伤因素存在,术中损伤的腰动脉及其分支在填塞压迫止血,输注血液制品情况下不能及时止血,可能与腰动脉及分支管径相对粗大有关,且术中因只重视椎体前方的大血管,未对腰动脉及其分支处针对性的填塞压迫止血。

### 4. 结论

在后路腰椎减压内固定术中,术中大出血并不常见,除了考虑腹主动脉、髂血管外,也应重视腰动脉及其分支损伤,其发生时难以迅速判断并采取准确而有效的止血措施。血常规、凝血功能的复查也尤为重要,可以更有针对性的指导进一步治疗。针对该类病案,一旦发生难以控制的腰动脉损伤出血,介入血管栓塞治疗仍是目前较为有效的治疗手段。

### 参考文献

- [1] Mobbs R J, Phan K, Daly D, et al. Approach-Related Complications of Anterior Lumbar Interbody Fusion: Results of a Combined Spine and Vascular Surgical Team [J]. Global Spine Journal, 2016; 06(02): 147-154.
- [2] Liu Y. Analysis of vascular injury in lumbar spine surgery [J]. Pak J Med Sci 2012;28(5):791-794.

- [3] Riedemann-Wistuba M, Alonso-Pérez, M, Llana-Coto J M. Vascular complications associated with lumbar spinal surgery[J]. Revista Española de Cirugía Ortopédica y Traumatología (English Edition), 2016, 60(2):148-152.
- [4] Karaikovic EE, Rattner Z, Bilimoria MM, et al. Coil embolization of a lumbar artery to control vascular injury during intradiscal surgery [J]. Spine (Phila Pa 1976), 2010. 35(5): E163-6.
- [5] Sinauridze E I, Gorbatenko A S, Seregina E A, et al. Moderate plasma dilution using artificial plasma expanders shifts the haemostatic balance to hypercoagulation [J]. Scientific Reports, 2017, 7(1):843.
- [6] Hardy JF, De Moerloose P, Samama M. Massive transfusion and coagulopathy: pathophysiology and implications for clinical management. [J]. Can J Anaesth, 2006, 51(4):293-310.
- [7] Ho WK, Baccala M, Thom J, et al. High prevalence of abnormal preoperative coagulation tests in patients with adolescent idiopathic scoliosis [J]. J Thromb Haemost, 2005. 3(5): 1094-1095.
- [8] Masaya Ueno, Motoki Sonohata, Norio Fukumori, et al. Comparison between topical and intravenous administration of tranexamic acid in primary total hip arthroplasty[J]. Journal of Orthopaedic Science, 2016, 21(1):44-47.
- [9] Paneni F, Beckman JA, Creager MA, et al. Diabetes and vascular disease: pathophysiology, clinical consequences, and medical therapy: part I[J]. Eur Heart J, 2013. 34(31): 2436-2443.
- [10] Arnal JF, Laurell H, Fontaine C, et al. Estrogen receptor actions on vascular biology and inflammation: implications in vascular pathophysiology [J]. Climacteric, 2009. 12 Suppl 1:12-17.
- [11] Sugimoto Y, Tanaka M, Gobara H, et al. Management of lumbar artery injury related to pedicle screw insertion[J]. Acta Med Okayama, 2013. 67(2): 113-116.
- [12] Domenicucci M, Ramieri A, Lenzi J, et al. Pseudo-aneurysm of a lumbar artery after flexion-distraction injury of the thoraco-lumbar spine and surgical realignment: rupture treated by endovascular embolization [J]. Spine (Phila Pa 1976), 2008. 33(3): E81-E84.
- [13] Caglar S, Dolgun H, Ugur HC, et al. Extraforaminal lumbar arterial anatomy [J]. Surg Neurol, 2004. 61(1): 29-33.
- [14] Inamasu J, Guiot B H. Vascular injury and complication in neurosurgical spine surgery [J]. Acta Neurochirurgica, 2006, 148(4):375-387.